PROCESSUS ANCONAEUS ISOLATUS

Behandlung und Ergebnisse in den Jahren 1975-1983

Alexandra Parrisius

Digitized by the Internet Archive
in 2026

https://archive.org/details/IA41554826_0089

Aus der Chirurgischen Tierklinik
(Vorstand: Prof.Dr.Dr.h.c. H. Schebitz +)
(Kommissarischer Vorstand: Prof.Dr.Dr.h.c. G. Dirksen)
der Tierärztlichen Fakultät
der
Universität München

PROCESSUS ANCONAEUS ISOLATUS

Behandlung und Ergebnisse in den Jahren 1975 - 1983

Inaugural - Dissertation
zur Erlangung der tiermedizinischen Doktorwürde
der Tierärztlichen Fakultät der Ludwig-Maximilians-
Universität München

von
Alexandra Parrisius
aus
München

München 1985

Gedruckt mit Genehmigung der Tierärztlichen Fakultät
der Universität München

Dekan: Prof. Dr. W. Leidl

Referent: Prof. Dr. Dr. h.c. H. Schebitz

Korreferent: Prof. Dr. B. Vollmerhaus

Tag der Promotion: 26. Juli 1985

DISSERTATIONS- UND FOTODRUCK FRANK GmbH
8000 München 2, Gabelsbergerstraße 15, Tel. 2809090

Gewidmet :

meinen Eltern Renate und Albert Wucher,
meinem Ehemann Ralph
und
meinem Sohn Nikolaus.

INHALTSVERZEICHNIS.....I

ABKÜRZUNGEN.....III

A. EINLEITUNG.....1

B. LITERATUR.....2

1. Definition.....2
2. Ätiologie und Pathogenese.....4
3. Rasseverteilung und Häufigkeit.....4
4. Alterverteilung.....6
5. Geschlechtsverteilung.....7
6. Einseitiges oder beiderseitiges Vorkommen.....7
7. Diagnose.....7
   7.1. Klinisches Bild.....7
   7.2. Röntgenuntersuchung.....8
8. Therapie.....8
   8.1. Konservative Therapie.....8
   8.2. Exstirpation des Proc. anconaeus isolatus....9
   8.3. Fixation des Proc. anconaeus isolatus.....11

C. EIGENE UNTERSUCHUNGEN.....13

1. Vorkommen und Häufigkeit.....13
2. Rasseverteilung.....13
3. Geschlechtsverhältnis.....14
4. Altersverteilung.....14
5. Anamnese.....16
6. Klinische Untersuchung.....17
7. Röntgenuntersuchung.....18
8. Therapie.....24
   8.1. Konservativ.....24
   8.2. Operative Therapie.....24
      8.2.1. Exstirpation des Proc. anconaeus isolatus.....25
   8.3. Komplikationen nach der Operation.....27

9. Spätergebnisse.....28
9.1. Ergebnisse bei den operativ versorgten Patienten.....30
9.1.1. Klinische Kontrolluntersuchung.....30
9.1.2. Röntgenologische Kontrolluntersuchung.....37
9.2. Ergebnisse bei den nicht operativ versorgten Patienten.....42

D. DISKUSSION.....46

E. ZUSAMMENFASSUNG.....53

F. SUMMARY.....54

G. LITERATURVERZEICHNIS.....55

ABKÜRZUNGEN

Abb.	Abbildung
beiders.	beiderseitig
eins.	einseitig
Geschl.	Geschlecht
J.	Jahre
Kompl.	Komplikation
li.	links
M.	Musculus
ml.	männlich
Mo.	Monat
Pat.	Patient
p. op.	post operationem
Proc.	Processus
re.	rechts
Tab.	Tabelle
unbek.	unbekannt
wbl.	weiblich

A. EINLEITUNG

Der isolierte Proc. anconaeus ist nicht selten Lahmheitsursache beim jungen Hund großwüchsiger Rassen. Die Erkrankung ist auch Ursprung röntgenologisch nachweisbarer Veränderungen im Sinne der sekundären Arthropathia deformans. Zur Therapie und zur Vermeidung dieser Folgeerscheinung wurden in mehreren Untersuchungen der letzten Jahre verschiedene Operationsverfahren vorgeschlagen.

Ziel der vorliegenden Arbeit ist, dieses 1956 von STIERN erstmals erwähnte Krankheitsbild zu beschreiben, die Folgen an den zwischen 1975 und 1983 in der Chirurgischen Universitätstierklinik München vorgestellten Patienten aufzuzeigen und die angewandten Behandlungsverfahren und Ergebnisse zu erläutern.

B. LITERATUR

1. Definition

Der Proc. anconaeus isolatus, der im Englischen als "ununited anconeal process" bezeichnet wird, ist im Laufe der Jahre mit verschiedenen Begriffen beschrieben worden.

1. STIERN (1956) bezeichnet den Proc. anconaeus isolatus als "Patella cubiti".
2. Zum Formenkreis der "Ellbogengelenksdysplasie" rechnen CARLSON und SEVERIN (1961), LJUGGREN et al. (1966), CORLEY et al. (1968), POBISCH et al. (1972), NIEMAND (1980) und FOX et al. (1983) die Erkrankung.
3. Als eine Erscheinungsform der "Osteochondrosis des Ellbogengelenkes", die Ausdruck einer Störung der enchondralen Ossifikation ist, bezeichnet OLSSON (1976, 1980, 1981) den isolierten Proc. anconaeus.

Der Apophysenkern (HARE 1962; LOEFFLER 1963, 1964; VAN SICKLE 1965; LJUGGREN et al. 1966; DIETZ et al. 1972; POBISCH et al. 1972; HOHN 1975; OLSSON 1975, 1981; SCHROEDER 1978; GRØNDALEN 1980) des Proc. anconaeus - VAUGHAN (1962) bestreitet die Existenz des vierten Ossifikationszentrums an der Ulna - ist zwischen der 11. und 14. Lebenswoche nachweisbar. Die Fusion mit der Ulna erfolgt in der 13. bis 14. Lebenswoche (LOEFFLER 1963, 1964), zwischen der 13. bis 21. Lebenswoche (SCHROEDER 1978), bzw. nach HARE (1962), VAN SICKLE (1965), LJUGGREN et al. (1966), DIETZ et al. (1972), POBISCH et al. (1972), HOHN (1975), OLSSON (1975, 1981), SCHROEDER (1978) und GRØNDALEN (1980) in der 16. bis 20. Lebenswoche. Unterbleibt die Verbindung

zu diesem Zeitpunkt, liegt das Krankheitsbild "Proc. anconaeus isolatus " vor.

Das Krankheitsbild wurde erstmals von STIERN (1956) bei einem Deutschen Schäferhund beschrieben. Er bezeichnete die Veränderung als "ectopic sesamoid bone" (ektopisches Sesambein) in der Annahme, es handle sich um ein Sesambein im Ansatz der Trizepsmuskulatur. Als Ursache der Vorderhandlahmheit exstirpierte er das Knochenfragment. CAWLEY und ARCHIBALD (1959) führten den Begriff "Proc. anconaeus isolatus" ein.

Die Gestalt dieses Knochenteils variiert von pyramidenförmig bis zu einem unregelmäßigen Kubus. Die Größe schwankt zwischen 1 und 3 cm^3 (LOEFFLER 1963, 1964). An allen Seiten ist der knöcherne Kern von hyalinem Knorpelgewebe überzogen. Nur an der Grenzfläche zur Ulna wird ein Strang straffes Bindegewebe ausgebildet. Es handelt sich dabei um ein blutgefäßreiches Ersatzgewebe, das den isolierten Proc. anconaeus versorgt. Zwischen den Bindegewebstrabekeln findet man Synovialisgewebe (LOEFFLER 1963), degeneriertes Knochengewebe (LOEFFLER 1963, OLSSON 1981), z.T. auch Zysten mit nekrotischem Material (LOEFFLER 1963, OLSSON 1981). Unter starker Belastung kann die Bindegewebsbrücke nekrotisch werden. Es entsteht ein Corpus liberum (HOHN 1975).

Diese Erkrankung wurde vielfach beschrieben:
CARLSON und SEVERIN (1961), HARE (1962), PRIEUR (1962), VAUGHAN (1962), LOEFFLER (1963, 1964), LJUGGREN et al. (1966), BRADNEY (1967), CORLEY et al. (1968), CAMPBELL (1969), HERRON (1970), DIETZ et al. (1972), POBISCH et al. (1972), PUNZET (1973), HOHN (1975, 1982), OLSSON (1975, 1976, 1980, 1981), WENZEL (1975), McCURNIN (1976), PRITCHARD (1976), SNAVELY und HOHN (1976), GRØNDALEN (1980), MANSON et al. (1980), FOX et al. (1983).

2. Ätiologie und Pathogenese

Im Hinblick auf Ätiologie und Pathogenese werden folgende Ursachen diskutiert:

1. Genetische Faktoren (CAWLEY und ARCHIBALD 1959). Diese Hypothese konnten CORLEY et al. (1968) durch Kreuzungsversuche mit Deutschen Schäferhunden untermauern.
2. Störung der Mikrozirkulation in der Phase des knöchernen Durchbaus zwischen Proc. anconaeus und Ulna (VAN SICKLE 1965).
3. Hemmungsmißbildung oder Apophysiolysis (DÄMMRICH et al. 1975; DÄMMRICH 1979).
4. Polyfaktoriell
   a) hereditäre Einflüsse (OLSSON 1975, 1976, 1980, 1981; HOHN 1975, 1982; GRØNDALEN 1980; MILTON 1983; WEIS 1983).
   b) übermäßige Kalzium- und Eiweiß-Fütterung (HOHN 1975; OLSSON 1981; MILTON 1983).
5. Störung der enchondralen Ossifikation (OLSSON 1976, 1980, 1981; DÄMMRICH 1979; WEIS 1983).

3. Rasseverteilung und Häufigkeit

Übereinstimmend wird berichtet, daß der Proc. anconaeus isolatus nur bei Hunden großwüchsiger Rassen vorkommt. Die am häufigsten betroffene Rasse ist der Deutsche Schäferhund. Hunde anderer Rassen erkranken selten. In Tabelle I (s.S. 5) ist die Rasseverteilung nach Literaturangaben dargestellt.
Das von POBISCH et al. (1972), PUNZET (1973), GRØNDALEN (1980) und MANSON et al. (1980) beschriebene Krankheits-

bild beim Bassethound (s.Tab. I*) ist eine pathologische Fraktur als Folge der Distractio cubiti (GRÜLL und HENSCHEL 1973; HENSCHEL und GRÜLL 1975).

Tabelle I : Rasseverteilung beim Proc. anconaeus isolatus (nach Literaturangaben)

Autor	n (Hunde)	DSH	Rottweiler	Schnauzer	Bernhardiner	Basset*	andere
STIERN 1956	3	3					
CAWLEY u. ARCHIBALD 1959	11	11					
HARE 1962	2	1				1	
PRIEUR 1962	1	1					
VAUGHAN 1962	6	6					
LOEFFLER 1963	12	12					
DIETZ et al. 1972	7	6		1			
POBISCH et al. 1972	58	42	1		5	6	4
PUNZET 1973	15	10	1			3	1
HOHN 1975	3	2					1
SINIBALDI u. ARNOCZKY 1975	16	11			1		4
WENZEL 1975	84	65			12	1	6
GRØNDALEN 1980	37	31		1	1	2	2
MANSON et al. 1980	9	3	1		1	2	2
Summe	264 (100%)	204 (77,3%)	3 (1,1%)	2 (0,7%)	20 (7,6%)	15 (5,7%)	20 (7,6%)

4. Altersverteilung

Entsprechend dem Auftreten erster klinischer Symptome wird die Diagnose bei vielen Patienten nicht schon im Alter von vier bis fünf Monaten, sondern häufig weitaus später gestellt.
In Tabelle II ist die Altersverteilung der Patienten bei Diagnosestellung nach Literaturangaben erfaßt.

Tabelle II : Altersverteilung der Patienten mit Proc. anconaeus isolatus (nach Literaturangaben)

Autor	n (Hunde)	A L T E R < 6 Mo.	6 Mo. - 1 J.	1 J. - 3 J.	> 3 J.
STIERN 1956	3		1	2	
VAUGHAN 1962	6	2	3	1	
LOEFFLER 1963	12		6	4	2
DIETZ et al. 1972	7		4	1	2
POBISCH et al. 1972	58	5	12	13	28
PUNZET 1973	15	2	7	1	5
HOHN 1975	3	1		1	1
MANSON et al. 1980	9	9			
Summe	113 (100%)	10 (8,8%)	9 (8,0%) 33 (29,2%)	23 (20,4%)	38 (33,6%)

		4 - 5 Mo.	5 - 8 Mo.	8 - 12 Mo.	1 - 2 J.	2 - 5 J.	> 5 J.
WENZEL 1975	84	7	33	14	8	14	8
	(100%)	= 54 (64,3%)			= 30 (35,7%)		

5. Geschlechtsverteilung

LOEFFLER (1963) und GRØNDALEN (1980) geben das Verhältnis männlicher zu weiblichen Patienten mit Proc. anconaeus isolatus mit 1:1, STIERN (1956), VAUGHAN (1962), SINIBALDI und ARNOCZKY (1975) und MANSON et al. (1980) mit 2:1, WENZEL (1975) mit 2,5:1 und POBISCH et al. (1972) mit 3:1 an.

6. Einseitiges oder beiderseitiges Vorkommen

Der Proc. anconaeus isolatus kann ein- oder beiderseitig festgestellt werden. CAWLEY und ARCHIBALD (1959) berichten, daß vier der 11 von ihnen untersuchten Hunde beiderseits erkrankt waren. POBISCH et al. (1972) geben 27 von 58, PUNZET (1973) fünf von 15, HOHN (1975) zwei von drei, WENZEL (1975) 9 von 84, GRØNDALEN (1980) 12 von 27 und MANSON et al. (1980) geben einen der 9 von ihnen untersuchten Hunde mit beiderseitiger Erkrankung an.

7. Diagnose

7.1. Klinisches Bild

Der Patient wird wegen Lahmheit vorgestellt. Der Lahmheitsgrad ist meist gering. Nach der Anamnese soll das Tier nach Ruhepausen zunächst stärker lahmen, sich aber einlaufen. Sind beide Vordergliedmaßen betroffen, soll die Lahmheit wechseln. Bei der Adspektion im Stand fällt eine leichte Abduktionshaltung der Gliedmaße auf. Inaktivitätsatrophie der Schulter- und Oberarmmuskulatur sind feststellbar. Die Palpation ergibt eine mehr oder weniger verstärkte Ellbogengelenkfüllung. Passives Beu-

gen und Strecken sind schmerzhaft. Krepitation ist hör- und fühlbar. Bei manchen Patienten ist das lose Knochenfragment bei gebeugtem Ellbogengelenk hinter den Humeruskondylen unter der Trizepsmuskulatur palpierbar (STIERN 1956; CAWLEY und ARCHIBALD 1959; PRIEUR 1962; VAUGHAN 1962; LOEFFLER 1963, 1964; LJUGGREN et al. 1966; CAMPBELL 1969; DIETZ et al. 1972; POBISCH et al. 1972; PUNZET 1973; DÄMMRICH et al. 1975; HOHN 1975, 1982; WENZEL 1975; OLSSON 1976, 1980, 1981; GRØNDALEN 1980; MANSON et al. 1980; NIEMAND 1980; FOX et al. 1983).

7.2. Röntgenuntersuchung

Bei der Röntgenuntersuchung des Ellbogengelenkes sind grundsätzlich Röntgenaufnahmen bei kranio-kaudalem und medio-lateralem Strahlengang anzufertigen. Für die Diagnosestellung "Proc. anconaeus isolatus" ist die Röntgenaufnahme bei medio-lateralem Strahlengang entscheidend. Vorteilhaft ist, beim jungen Hund mit noch offener distaler Humerusepiphysenfuge die Aufnahme bei im Ellbogengelenk gebeugter Gliedmaße anzufertigen (CAWLEY und ARCHIBALD 1959; HOHN 1975; GRØNDALEN 1980; OLSSON 1981). Arthrotische Veränderungen und eine geringgradige Erweiterung des Gelenkspaltes der Articulatio humeroradialis und humeroulnaris können auf der Röntgenaufnahme bei kranio-kaudalem Strahlengang nachgewiesen werden (GRØNDALEN 1980).

8. Therapie

8.1. Konservative Methode

Die konservative Behandlung des Proc. anconaeus isolatus wird wegen Erfolglosigkeit abgelehnt (DIETZ et al. 1972; OLSSON 1975, 1976, 1981; McCURNIN 1976).

8.2. Exstirpation des Proc. anconaeus isolatus

Die Exstirpation des Proc. anconaeus isolatus wird empfohlen. Therapeutisches Ziel ist, die Lahmheitsursache zu beseitigen, und damit der Entstehung von Veränderungen im Sinne der sekundären Arthropathia deformans vorzubeugen bzw. ein Fortschreiten zu verhindern.
Dazu wird das Ellbogengelenk von lateral unter Durchtrennung des M. anconaeus geöffnet (STIERN 1956; CAWLEY und ARCHIBALD 1959; PRIEUR 1962; LOEFFLER 1963, 1964; LJUGGREN et al. 1966; CAMPBELL 1969; DIETZ et al. 1972; PUNZET 1973; DÄMMRICH et al. 1975; HOHN 1975, 1982; SINIBALDI und ARNOCZKY 1975; WENZEL 1975; McCURNIN 1976; OLSSON 1976, 1980, 1981; MANSON et al. 1980; FOX et al. 1983).
VAUGHAN (1962) durchtrennt das Caput laterale des M. triceps im Faserverlauf. Einen kaudolateralen Zugang mit Inzision des Caput longum des M. triceps kurz vor dem Ansatz am Olecranon beschreiben CHALMAN und SLOCUM (1983). SNAVELY und HOHN (1976) lösen den M. anconaeus in seinem Ansatz an der Crista epicondyli lateralis humeri.
CAWLEY und ARCHIBALD (1959), PRIEUR (1962), LOEFFLER (1963, 1964), CAMPBELL (1969), PUNZET (1973), GRØNDALEN (1980) und MANSON et al. (1980) berichten über die Ergebnisse klinischer Kontrolluntersuchungen nach der Operation (s.Tab. III, S.10). CAWLEY und ARCHIBALD (1959) heben hervor, daß bei den 11 von ihnen operierten Hunden eine Lahmheit spätestens 10 Tage nach dem Eingriff verschwand. PRIEUR (1962) gibt an, daß die Lahmheit bei dem von ihm operierten Hund einen Monat p.op. nicht mehr nachweisbar war.
LOEFFLER (1963) untersuchte einen Patienten zwei und einen weiteren 9 Monate nach der operativen Intervention und stellte bei beiden Tieren eine geringgradige Lahm-

heit fest. GRØNDALEN (1980) kontrollierte 28 von 34 Patienten sechs Monate bis vier Jahre p.op.. Bei 13 Hunden war keine Lahmheit nachweisbar. 10 Tiere gingen geringgradig und drei deutlich und konstant lahm. Zwei Hunde wurden wegen fortbestehender Beschwerden getötet. MANSON et al. (1980) legten Kontrollergebnisse im Abstand von sechs Monaten bis zu sechs Jahren nach der Operation vor. Sie diagnostizierten bei vier von 9 Patienten keine und bei drei Patienten eine geringgradige Lahmheit.

Tabelle III : Anzahl der operierten Patienten und Ergebnisse nach Exstirpation des Proc. anconaeus isolatus (nach Literaturangaben)

Autor	n (Hunde)	Kontrolle nach	ERGEBNISSE keine Lahmheit	geringgr. Lahmheit	konstante Lahmheit	p. op. wegen Lahmheit getötet	unbek.
CAWLEY u. ARCHIBALD 1959	11	10 Tagen	11				
PRIEUR 1962	1	1 Monat	1				
LOEFFLER 1963	2	2 - 9 Mo.		2			
CAMPBELL 1969	2	?	1	1			
PUNZET 1973	8	1 Mo.- 2 J.	3	1	4		
GRØNDALEN 1980	34	6 Mo.- 4 J.	13	10	3	2	6
MANSON et al. 1980	9	6 Mo.- 10 J.	4	3			2
Summe	67		33	17	7	2	8

SINIBALDI und ARNOCZKY (1975) beurteilten die Entwicklung der Arthropathia deformans nach der Operation an 19 operativ versorgten Ellbogengelenken. Sie stellten in einem durchschnittlichen Abstand von 19,9 Monaten p. op.

bei vier Gelenken die Zunahme der arthrotischen Veränderungen fest. 15 Ellbogengelenke zeigten denselben Zustand wie vor der Operation. Insgesamt diagnostizierten die Autoren an einem Ellbogengelenk geringgradige, an 9 deutliche, an fünf mittlere und an vier Gelenken schwere arthrotische Osteophytenbildungen.
Eine schriftliche Umfrage unter Patientenbesitzern ergab nach WENZEL (1975) p.op. folgendes Ergebnis: 49 Hunde wurden, was die Lahmheit anlangt, als geheilt, vier als gebessert und 15 als nicht geheilt bezeichnet.
HERRON (1970), PUNZET (1973), PRITCHARD (1976), OLSSON (1976, 1980, 1981) und GRØNDALEN (1980) beobachteten nach Exstirpation des Proc. anconaeus isolatus eine Rotationsinstabilität mit geringgradiger Erweiterung der Articulatio humeroradialis und humeroulnaris. Diese Instabilität kann das Fortschreiten der sekundären Veränderungen im Sinne der Arthropathia deformans bewirken.

8.3. Fixation des Proc. anconaeus isolatus

Wegen der Rotationsinstabilität nach Exstirpation und der chronischen Beschwerden durch die Ausbildung bzw. das Fortschreiten der arthrotischen Veränderungen im Ellbogengelenk empfehlen HERRON (1970), PUNZET (1973) und PRITCHARD (1976) die Fixation des Proc. anconaeus mit einer Zugschraube. HERRON (1970) beschreibt eine Operationstechnik, bei der von der Spitze des Proc. anconaeus aus eine Zugschraube in die Ulnametaphyse eingedreht wird. Er erreichte mit dieser Methode bei drei Hunden sechs bis 8 Wochen p.op. eine knöcherne Verbindung. PUNZET (1973) fixierte bei 7 Hunden an 9 Ellbogengelenken den Proc. anconaeus isolatus mit einer von kaudal durch die Ulnametaphyse eingedrehte Zugschraube. Sechs bis 8 Wochen p. op. wies er röntgenologisch den Beginn

einer knöchernen Verbindung in vier Ellbogengelenken nach. In zwei Ellbogengelenken stellte er fünf Monate nach der Operation eine vollständige knöcherne Verbindung zwischen Proc. anconaeus und Ulna fest. Bei drei Hunden brachen oder wanderten die Zugschrauben.
PRITCHARD (1976) empfiehlt ebenfalls die Fixation des isolierten Proc. anconaeus mit einer Zugschraube von kaudal vorzunehmen.
Angaben über Spätergebnisse dieser Operationsmethode liegen noch nicht vor.

C. EIGENE UNTERSUCHUNGEN

1. Vorkommen und Häufigkeit

In den Jahren 1975 bis 1983 wurden 83 Patienten mit Proc. anconaeus isolatus an der Chirurgischen Universitätstierklinik München vorgestellt. Insgesamt waren 105 Ellbogengelenke betroffen. Der Proc. anconaeus isolatus wurde bei 61 (73,5%) Patienten einseitig, bei 22 (26,5%) Patienten beiderseitig diagnostiziert.

2. Rasseverteilung

Die Erkrankung wurde nur bei Hunden großwüchsiger Rassen festgestellt. Das Körpergewicht lag zwischen 22 kg und 73 kg.

Tab. IV : Rasseverteilung

Rasse	n	%
Deutscher Schäferhund	67	80,7
Dogge	4	4,8
Bernhardiner	3	3,7
Fila Brasileiro	2	2,4
Mastino	2	2,4
Schäfer-Mischling	2	2,4
Wachtel	1	1,2
Chow-Chow	1	1,2
Labrador-Mischling	1	1,2
Summe	83	100,0

Der Deutsche Schäferhund war mit 80,7% weitaus am häufigsten betroffen.

3. Geschlechtsverhältnis

Das Geschlechtsverhältnis lag mit 65 (78,3%) männlichen zu 18 (21,7%) weiblichen Patienten bei 3,6:1.
Das durchschnittliche Geschlechtsverhältnis unter den Patienten der Chirurgischen Universitätstierklinik betrug zwischen 1975 und 1983 bei 5000 ausgezählten Hunden 1,7:1 Rüden zu Hündinnen.

4. Altersverteilung

34 (41%) Patienten wurden im ersten Lebensjahr vorgestellt. 9 Hunde waren vier bis fünf Monate, 25 Tiere sechs bis 12 Monate alt.
Hervorzuheben ist, daß 49 (59%) Patienten im Alter von über einem Jahr zur Untersuchung gebracht wurden, obwohl die Erkrankung ab der 16. bis 20. Lebenswoche manifest wird. 8 Tiere waren 13 - 18 Monate alt, 16 Tiere 19 Monate bis drei Jahre. 13 Hunde fielen in die Altersgruppe der Drei- bis Sechsjährigen und 12 Hunde in die Gruppe über sechs Jahre. Der älteste Patient war bei der Erstuntersuchung 15 Jahre alt (s.Abb. 1, S.15).

Abb. 1 : Altersverteilung der Patienten mit Proc. anconaeus isolatus

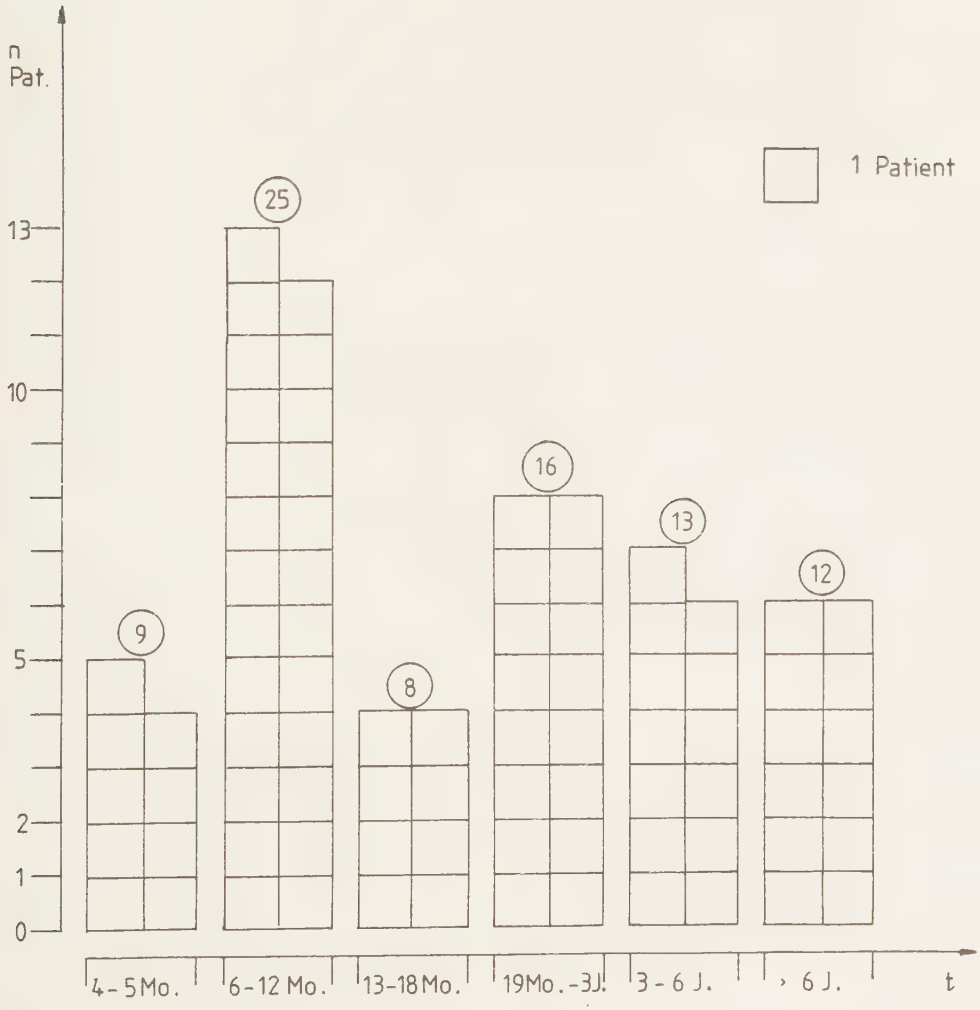

5. Anamnese

Die Hunde wurden wegen gering- bis mittelgradiger Lahmheit vorgestellt. Sechs Patienten belasteten die Gliedmaße nicht, weil sie kurz vor der Vorstellung in der Klinik einen Unfall erlitten hatten (zweimal Rauferei, einmal Sprung aus 3m Höhe, einmal Autounfall, zweimal unbekannte Ursache). Nach Besitzerangaben wechselten beschwerdenfreie Phasen mit Phasen von Lahmheit. Nach Ruhepausen würde die Lahmheit stärker sein und in der Bewegung verschwinden, bei größerer Belastung (z.B. nach längerem Spaziergang, Spielen oder Raufereien) aber wieder deutlicher sichtbar werden.

Tab. V : Lahmheitsdauer zum Zeitpunkt der Untersuchung in der Klinik

Lahmheitsdauer	Proc. anconaeus isolatus n (Patienten)	
< 1 Mo.	31	(37,3%)
1 - 2 Mo.	20	(24,1%)
3 - 4 Mo.	9	(10,8%)
5 - 6 Mo.	11	(13,3%)
7 - 12 Mo.	7	(8,4%)
> 12 Mo.	5	(6,1%)
Summe	83	(100,0%)

51 Patienten wurden in den ersten beiden Monaten nach Auftreten der Lahmheit, 20 Tiere drei bis sechs Monate später vorgestellt. Bei 7 Hunden wurde die Krankheit 7 bis 12 Monate nach Lahmheitsbeginn festgestellt. Fünf Patienten wiesen noch länger bestehende Beschwerden, darunter einer fünfjährige, auf (s.Tab. V).

6. Klinische Untersuchung

Gliedmaßenstellung und -haltung wurden im Stand beurteilt: Die erkrankte Gliedmaße wurde häufig ellbogenweit in Abduktion gehalten.
Die Beurteilung der Lahmheit erfolgte in Schritt und Trab. Bei 69 Patienten bestand eine Stützbeinlahmheit mit Schrittverkürzung. Sechs Hunde belasteten die Gliedmaße nicht. 8 Patienten waren lahmheitsfrei. Zwei von ihnen wurden wegen anderer Beschwerden vorgestellt. Der Proc. anconaeus isolatus war ein Nebenbefund.

Die Beurteilung der Lahmheit wurde nach folgendem Schema vorgenommen:

- keine Lahmheit in Schritt und Trab = 0
- keine Lahmheit im Schritt, undeutlich geringgradige Lahmheit im Trab = I
  (undeutlich geringgradige Lahmheit)
- keine Lahmheit im Schritt, geringgradige Lahmheit im Trab = II
  (geringgradige Lahmheit)
- geringgradige Lahmheit im Schritt, deutlich geringgradige Lahmheit im Trab = III
  (deutlich geringgradige Lahmheit)
- deutliche Lahmheit im Schritt, mittelgradige Lahmheit im Trab = IV
  (mittelgradige Lahmheit)
- keine Belastung in Schritt und Trab = V
  (hochgradige Lahmheit)

Tab. VI : Lahmheitsgrad bei Proc. anconaeus isolatus

Lahmheitsstufe	Proc. anconaeus isolatus n (Patienten)	
0	8	(9,7%)
I	4	(4,8%)
II	26	(31,3%)
III	26	(31,3%)
IV	13	(15,7%)
V	6	(7,2%)
Summe	83	(100%)

52 Patienten hatten Lahmheit der Grade II und III (gering- bis deutlich geringgradig), 13 Patienten Grad IV (mittelgradig) und vier Hunde zeigten Lahmheitsgrad I (undeutlich geringgradig).

Bei fünf Hunden wurde die Extremität in Supinationshaltung der Pfote vorgeführt.
Die Palpation der insgesamt 105 erkrankten Ellbogengelenke ergab: eine vermehrte Gelenkfüllung bei 56 Gelenken, Schmerzen bei passivem Beugen und Überstrecken und Druck auf das Gelenk bei 97 der 105 erkrankten Ellbogengelenke, Beuge- und Streckhemmung bei 94 Gelenken und Krepitation bei 99 erkrankten Ellbogengelenken.

7. Röntgenuntersuchung

Zur Diagnosestellung wurden Röntgenaufnahmen bei kraniokaudalem und medio-lateralem Strahlengang angefertigt. Beim jungen Hund wurde die Gliedmaße zur Aufnahme bei medio-lateralem Strahlengang im Ellbogengelenk gebeugt, damit die noch offene distale Humerusepiphysenfuge sich nicht auf den Ansatzbereich des Proc. anconaeus an der Ulna projizierte.

Der Proc. anconaeus isolatus stellt sich als unregelmäßige, drei- bis viereckige Verschattung dar, deutlich von der Ulna abgesetzt.
Veränderungen im Sinne der sekundären Arthropathia deformans bei Proc. anconaeus isolatus konnten im Bereich der Ansatzstellen der Ellbogengelenkkapsel an Humerus, Radius und Ulna röntgenologisch nachgewiesen werden (s.Abb. 2-5, S.19-21). Der Nachweis erfolgte an 101 der 105 Ellbogengelenke. In vier Fällen waren die Röntgenaufnahmen nicht auswertbar.
Die ersten erfaßbaren Zeichen der Arthropathia deformans sind Osteophytenbildungen an der kranialen und der medialen Kante des Caput radii und im proximo-kranialen Bereich der Trochlea humeri.

Entsprechend dem röntgenologischen Befund wurden die Ellbogengelenke nach folgendem Schema beurteilt:

Abb. 2 : Grad 0 der Arthropathia deformans
= keine röntgenologisch erfaßbaren Zeichen der Arthropathia deformans.

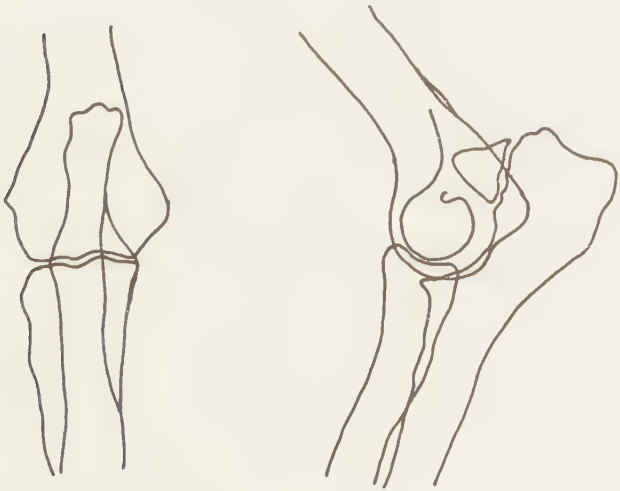

Abb. 3 : Grad I der Arthropathia deformans
= fortgeschrittenes Stadium der Arthropathia deformans

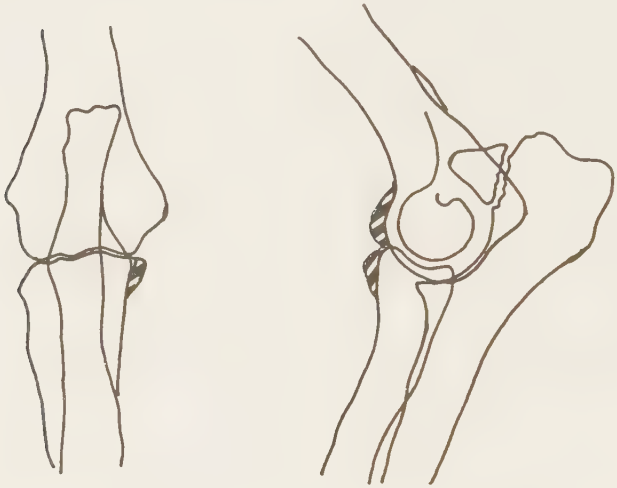

Abb. 4 : Grad II der Arthropathia deformans
= weit fortgeschrittenes Stadium der Arthropathia deformans

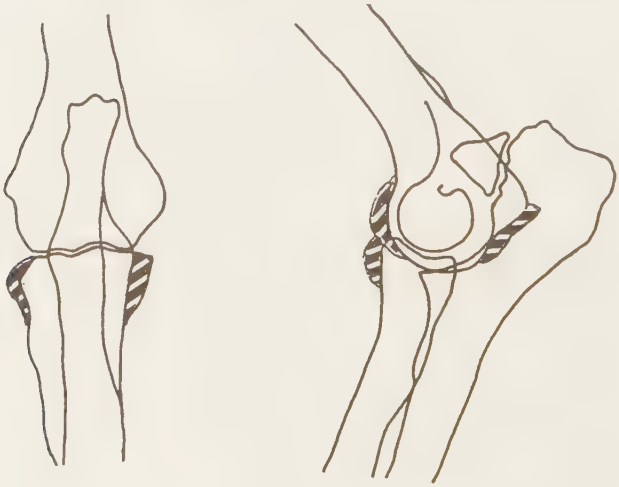

Abb. 5 : Grad III der Arthropathia deformans
= sehr weit fortgeschrittenes Stadium der Arthropathia deformans

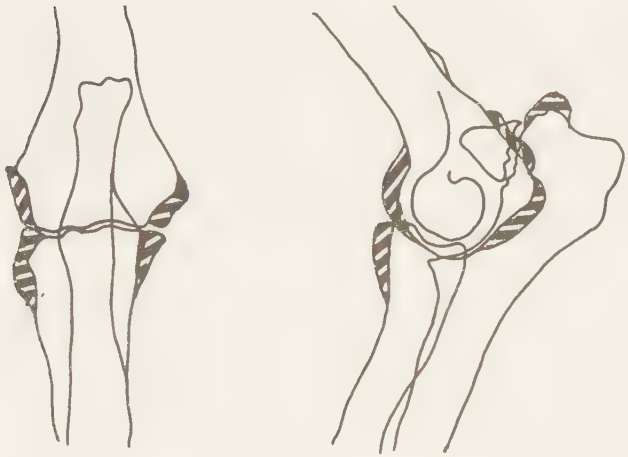

Tab. VII : Grad der sekundären Arthropathia deformans bei Proc. anconaeus isolatus

Grad der Arthropathia deformans	Proc. anconaeus isolatus n (Gelenke)
0	7 (6,9%)
I	34 (33,7%)
II	50 (49,5%)
III	10 (9,9%)
Summe	101 (100,0%)

In Abb. 6 (s.S. 23) werden der Schweregrad der Arthropathia deformans bei Proc. anconaeus isolatus, das Vorkommen und die Häufigkeit bei den Patienten der verschiedenen Altersgruppen und die Beziehung zum Lahmheitsgrad dargestellt. Mit zunehmendem Alter verstärkten sich die arthrotischen Veränderungen. Die Anzahl der Patienten im Stadium weit und sehr weit fortgeschrittener Arthropathia deformans nahm zu. Die Lahmheitsstufen II (geringgradige Lahmheit) und III (deutlich geringgradige Lahmheit) traten am häufigsten auf.

Abb. 6 : Arthropathia deformans und Lahmheitsgrad Ellbogengelenke von Patienten verschiedener Altersgruppen mit Proc. anconaeus isolatus

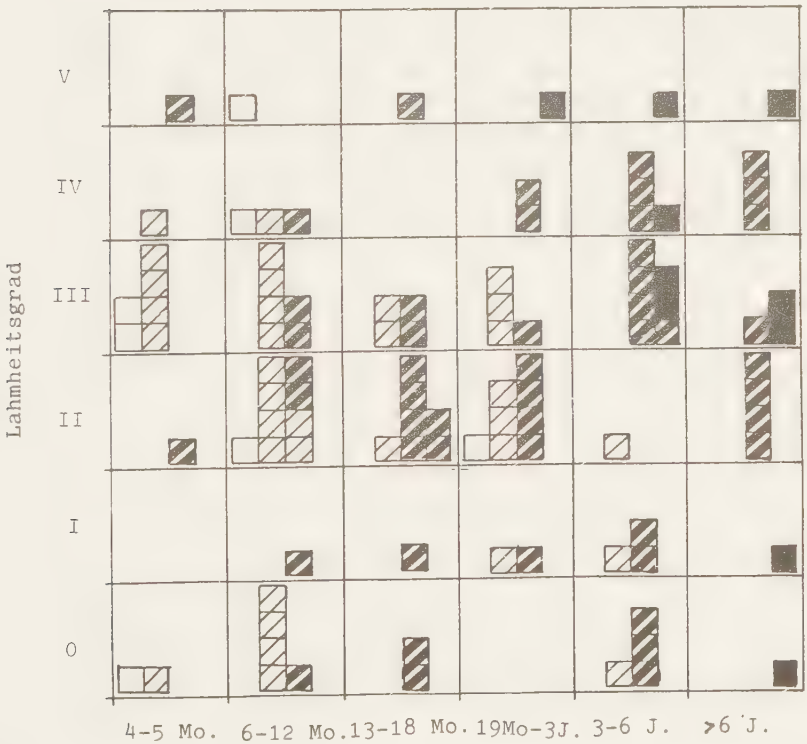

8. Therapie

8.1. Konservativ

37 Patienten (44,6%) mit 49 erkrankten Ellbogengelenken (46,7%) wurden auf Wunsch der Besitzer nicht operiert. Die Besitzer nannten folgende Gründe:

1. 19 Patienten waren bei der Diagnosestellung "Proc. anconaeus isolatus" fünf Jahre oder älter. Es bestanden aufgrund röntgenologisch nachgewiesener arthrotischer Veränderungen an den erkrankten Ellbogengelenken keine Aussichten auf Besserung nach der Operation.
2. Vier, als Diensthunde geführte Patienten schieden wegen Dienstuntauglichkeit aus.
3. Bei sechs Tieren wurde außer einem Proc. anconaeus isolatus einen Hüftgelenksdysplasie diagnostiziert.
4. Fünf Patientenbesitzer nahmen wegen der Operationskosten von der Exstirpation des Proc. anconaeus isolatus Abstand.
5. In drei Fällen konnten die Gründe nicht ausfindig gemacht werden.

Bei akuten Beschwerden wurden die Patienten einer Bewegungseinschränkung unterzogen und mit Analgetika, Antiphlogistika oder Kortikosteroidpräparaten behandelt.

8.2. Operative Therapie

Die operative Therapie bestand in der Exstirpation des Proc. anconaeus isolatus. Sie wurde bei 46 Patienten (55,4%) an 56 (53,3%) erkrankten Ellbogengelenken durchgeführt. Bei 10 (21,7%) der 46 Hunde war eine Operation an beiden Ellbogengelenken nötig. Sie wurden bei neun Hunden im Abstand von 7 bis 21 Tagen durchgeführt. Die

Gliedmaße mit den stärkeren klinischen Beschwerden oder das Ellbogengelenk, an dem röntgenologisch massivere arthrotische Veränderungen nachgewiesen worden waren, wurde als erstes operiert. An einem Patienten wurde die Exstirpation des Proc. anconaeus isolatus aus beiden Ellbogengelenken in einem Operationsgang vorgenommen.

8.2.1. Exstirpation des Proc. anconaeus isolatus

Dabei wird das Ellbogengelenk von lateral geöffnet.

Operationsmethode a:

Vorgehen mit Durchtrennung des M. anconaeus.
Diese Operationsmethode wurde bei 42 Patienten an 52 Ellbogengelenken angewandt.

Der freigelegte M. anconaeus wird senkrecht zum Faserverlauf in der Mitte des Muskelbauches durchtrennt und die darunterliegende Gelenkkapsel geöffnet. Die Wundränder werden gespreizt. Der Proc. anconaeus isolatus ist zu beurteilen.

Operationsmethode b:

Vorgehen mit Ablösung des M. anconaeus von seinem Ursprung an der Crista epicondyli lateralis humeri.
Bei vier Patienten wurde diese Operationsmethode an vier Ellbogengelenken durchgeführt.

Der Ursprung des M. anconaeus wird von der Crista epicondyli lateralis subperiostal mobilisiert und abgetrennt, die darunterliegende Gelenkkapsel geöffnet und der M. anconaeus mit dem Wundhaken nach kaudal gezogen.

Weiteres Vorgehen bei a und b:

Das weitere Vorgehen ist bei a und b das Gleiche.
In den Knochenspalt zwischen Proc. anconaeus isolatus

und Ulnametaphyse geht man mit der Mayo-Schere oder dem Raspatorium ein. Der isolierte Knochenfortsatz wird vorsichtig hebelnd, unter Schonung des Gelenkknorpels, emporgehoben. Er läßt sich dann mit der Zweipunktzange erfassen und so verlagern, daß der Proc. anconaeus isolatus von der proximal ansetzenden Gelenkkapsel abgetrennt werden kann. Der Proc. anconaeus isolatus wird exstirpiert. Zum Entfernen von Blutkoagula spült man anschließend das Ellbogengelenk mit steriler Ringerlösung.

Wundverschluß:

Bei Vorgehen nach Operationsmethode a werden die Gelenkkapsel und die Wundränder des M. anconaeus getrennt mit Knopfheften eines langsam resorbierbaren, synthetischen Nahtmaterials (Vicryl^{R}, Dexon^{R}) adaptiert.
Bei Vorgehen nach Operationsmethode b wird die Gelenkkapsel mit Knopfheften verschlossen und dann der M. anconaeus im Bereich der Crista epicondyli lateralis in das Periost reinseriert. Für beide Nahtreihen verwendet man langsam resorbierbares, synthetisches Nahtmaterial (Vicryl^{R}, Dexon^{R}).

Der weitere Wundverschluß erfolgt bei Operationsmethode a und b in gleicher Weise. Katgut-Knopfhefte verschliessen die Fascia brachii, antebrachii und die subkutane Faszie. Die Ränder der Hautwunde werden mit Syntofil^{R}-Knopfheften spannungslos adaptiert.

Nachbehandlung:

- Anlegen eines gut gepolsterten Schutzverbandes für fünf bis 10 Tage, um der Serombildung vorzubeugen.
- Entfernen der Fäden der Hautnaht 8 bis 10 Tage nach der Operation.

- Bewegungseinschränkung (Leinenzwang) für vier bis sechs Wochen.

8.3. Komplikationen nach der Operation

- Wundheilungsstörungen nach Exstirpation des Proc. anconaeus isolatus mit Zugang von lateral und Durchtrennung des M. anconaeus wurden bei 8 von 42 Patienten an 9 operativ versorgten Ellbogengelenken in Form eines Seroms festgestellt.
- Nach Exstirpation des Proc. anconaeus isolatus mit Zugang zum Ellbogengelenk von lateral und Ablösung des M. anconaeus von seinem Ursprung an der Crista epicondyli lateralis humeri bildete sich bei drei von vier Patienten an drei operierten Ellbogengelenken ein Serom. Zur Behandlung wurde in 9 dieser Fälle ein Polsterverband angelegt. Die Resorption erfolgte in fünf bis 10 Tagen.
- Bei zwei Patienten wurde nach Auskunft der Besitzer andernorts das Serom punktiert; es soll eine Infektion entstanden sein.
- Der Patient, dem in einer Sitzung beiderseits der Proc. anconaeus isolatus exstirpiert worden war, wurde sechs Wochen nach der Operation wegen schmerzhafter Schwellung beider Ellbogengelenke und mittelgradiger Lahmheit andernorts getötet.

Tab. VIII : Komplikationen nach der Operation

Operations-methode	Patienten n	Gelenke n	Heilung der Ellbogengelenke p. op.	
			mit Kompl.	ohne Kompl.
a	42	52	9	43
b	4	4	3	1
Summe	46	56	12	44

9. Spätergebnisse

46 der 83 Patienten mit Proc. anconaeus isolatus wurden operiert. 27 Patienten mit 35 operierten Ellbogengelenken wurden im Abstand von sechs Monaten bis zu sechs Jahren (Ø 24,7 Monate) klinisch und röntgenologisch nachuntersucht.
Drei Patientenbesitzer waren unbekannt verzogen.
Ein Hund war seinem Besitzer gestohlen worden.
15 Tiere waren zum Zeitpunkt der Kontrolluntersuchung tot. Zu den Todesursachen machten die Besitzer folgende Angaben:

- Ein Patient starb an Dünndarminvagination.
- Ein Patient wurde sechs Wochen p.op. wegen mittelgradiger Lahmheit und Schmerzhaftigkeit nach Exstirpation der Procc. anconaei isolati aus beiden Ellbogengelenken in einer Sitzung eingeschläfert.

- Zwei Patienten starben nach Torsio ventriculi.
- Bei sechs Patienten verstärkte sich die Lahmheit mit zunehmendem Alter so, daß die Besitzer sich zur Tötung entschlossen.
- Zwei Patienten, die als Polizeihunde geführt wurden, wurden wegen Dienstuntauglichkeit aufgrund von Lahmheit getötet.
- Ein Patient wurde mit der Diagnose "Knochentumor" andernorts getötet.
- Zwei Patienten starben durch einen Autounfall.

37 Patienten mit Proc. anconaeus isolatus wurden nicht operiert. Fünf Patienten mit 7 erkrankten Ellbogengelenken wurden klinisch und röntgenologisch nachuntersucht.
32 Patienten waren zum Zeitpunkt der Kontrolluntersuchung tot. Dazu machten die Besitzer folgende Angaben:
- Sechs Patienten, die als Diensthunde geführt wurden, waren durch gering- bis mittelgradige Lahmheit dienstuntauglich und wurden getötet.
- Drei Hunde wurden wegen Lahmheit infolge Proc. anconaeus isolatus und zusätzlicher Hüftgelenksdysplasie eingeschläfert.
- 17 Patienten wurden im Alter über fünf Jahren wegen gering- bis mittelgradiger Lahmheit getötet, weil fortgeschrittene arthrotische Veränderungen den Erfolg einer Operation in Frage stellten.
- Ein Tier erkrankte an generalisierter Osteodystrophia fibrosa und wurde eingeschläfert.
- Zwei Patienten starben an altersbedingten Kardiopathien.
- Ein Patient starb nach Torsio ventriculi.
- Zwei Patienten starben aufgrund unbekannter Ursachen.

9.1. Ergebnisse bei den operativ versorgten Patienten

9.1.1. Klinische Kontrolluntersuchung

Beurteilt wurden die Funktion der Gliedmaße in Schritt und Trab (Lahmheitsstufen gemäß Schema S. 17), die Gliedmaßenhaltung im Stand, der Palpationsbefund und die passive Beweglichkeit des Ellbogengelenkes. Die klinischen Befunde und der bei der röntgenologischen Untersuchung ermittelte Schweregrad der sekundären Arthropathia deformans bei Erst- und Kontrolluntersuchung der 27 Patienten werden auf den Seiten 31-34 gegenübergestellt.

In Tabelle IX (s.S. 35) werden der Lahmheitsgrad der Patienten vor der Exstirpation des Proc. anconaeus isolatus bzw. bei der Kontrolluntersuchung dargestellt.
In Tabelle X (s.S. 35) wird die Veränderung des Lahmheitsgrades der einzelnen Patienten, ermittelt bei der Kontrolluntersuchung, im Vergleich zum Zustand vor der Exstirpation des Proc. anconaeus verdeutlicht.
Tabelle XI (s.S. 36) umfaßt eine Gegenüberstellung der anderen klinischen Befunde vor der Operation bzw. bei der Kontrolluntersuchung und ihr anteilmäßiges Auftreten bei den Patienten.

Patient Nr.	Rasse	Geschl.	Alter	eins./ beiders.	LAHMHEITS-GRAD	Abduktions-haltung	Schmerzen bei Palpation	Schmerzen bei Beugen und Strecken	Gelenkfüllung vermehrt	Krepitation	Beuge- und Streckhemmung	Verstärkung des knöcherne Umfangs	Atrophie der Schulter- und Oberarmmuskulatur	ARTHROSE
1 (re)	Bernhardiner	ml.	5 Mo.	beiders.	III	+	+	+	+	+	+	–	+	I
Kontrolle			1,5 J.		I	+	–	–	–	+	+	+	–	II
1 (li)					I	+	–	–	–	+	+	–	–	I
Kontrolle					0	+	–	–	–	+	+	+	–	II
2	DSH	ml.	5 Mo.	eins.	III	–	+	+	+	–	+	–	+	0
Kontrolle			5 J.		III	+	–	–	–	+	+	+	–	II
3	DSH	ml.	6 Mo.	eins.	III	+	–	+	–	+	+	–	+	I
Kontrolle			1,5 J.		0	+	–	–	–	–	–	–	–	I
4	DSH	ml.	6 Mo.	eins.	IV	–	+	+	+	+	+	–	–	I
Kontrolle			3 J.		0	–	–	–	–	–	+	+	–	III
5	DSH	ml.	7 Mo.	eins.	III	+	+	+	+	+	+	–	+	I
Kontrolle			13 Mo.		III	+	–	+	–	–	+	–	+	I
6	DSH	ml.	7 Mo.	eins.	III	+	+	+	+	+	+	–	+	I
Kontrolle			16 Mo.		0	+	–	–	–	+	+	+	+	I
7	DSH	ml.	7,5 Mo.	eins.	IV	–	+	+	+	+	–	–	+	0
Kontrolle			13,5 Mo.		II	+	–	–	–	–	+	+	–	I
8	DSH	ml.	7,5 Mo.	eins.	III	+	+	+	+	+	+	–	–	0
Kontrolle			2,5 J.		0	+	–	–	–	+	+	–	+	I

Patient Nr.	Rasse	Geschl.	Alter	eins./ beiders.	LAHMHEITS-GRAD	Abduktions-haltung	Schmerzen bei Palpation	Schmerzen bei Beugen und Strecken	Gelenkfüllung vermehrt	Krepitation	Beuge- und Streckhemmung	Verstärkung des knöcher-nen Umfangs	Atrophie der Schulter- und Oberarmmuskulatur	ARTHROSE
9 (re)	DSH	ml.	8 Mo.	beiders.	III	+	+	+	+	+	+	–	+	I
Kontrolle			15 Mo.		0	+	–	–	–	+	+	–	+	II
9 (li)					0	+	+	+	+	+	+	–	+	I
Kontrolle					0	+	–	–	+	–	+	+	–	II
10	Fila Brasilie.	wbl.	8 Mo.	eins.	IV	+	+	+	+	+	–	–	+	I
Kontrolle			2 J.		II	+	–	–	–	–	+	+	–	III
11 (re)	DSH	ml.	11 Mo.	beiders.	II	+	+	+	+	+	+	–	–	I
Kontrolle			1,5 J.		0	+	–	–	–	–	+	–	–	II
11 (li)					III	+	+	+	+	+	+	–	–	I
Kontrolle					0	+	–	–	–	–	+	–	–	II
12	DSH	ml.	11 Mo.	eins.	IV	+	+	+	+	+	+	–	–	II
Kontrolle			7 J.		II	+	–	–	–	+	+	+	+	III
13	DSH	ml.	1 J.	eins.	III	+	+	+	+	+	+	–	+	I
Kontrolle			3,5 J.		0	+	–	–	–	–	–	–	–	III
14 (re)	DSH	ml.	13 Mo.	beiders.	V	+	+	+	+	+	+	+	+	II
Kontrolle			6 J.		II	+	–	–	–	+	+	+	+	III
14 (li)					III	+	+	+	+	+	+	+	+	II
Kontrolle					I	+	–	–	–	+	+	+	+	III

Patient Nr.	Rasse	Geschl.	Alter	eins./ beiders.	LAHMHEITS-GRAD	Abduktions-haltung	Schmerzen bei Palpation	Schmerzen bei Beugen und Strecken	Gelenkfüllung vermehrt	Krepitation	Beuge- und Streckhemmung	Verstärkung des knöcherne Umfangs	Atrophie der Schulter- und Oberarmmuskulatur	ARTHROSE
15 (re)	DSH	ml.	15 Mo.	beiders.	III	+	+	+	+	+	+	–	+	II
Kontrolle			6 J.		I	+	–	–	–	–	+	+	–	III
15 (li)					0	+	–	–	–	–	+	–	–	II
Kontrolle					I	+	–	–	–	–	+	+	–	III
16 (re)	DSH	ml.	16 Mo.	beiders.	I	+	+	+	+	+	+	–	+	II
Kontrolle			2 J.		I	+	–	–	–	–	+	+	–	III
16 (li)					I	+	+	+	+	+	+	–	+	I
Kontrolle					I	+	–	–	–	–	+	+	–	III
17	Bernhardiner	ml.	1,5 J.	eins.	III	+	+	+	+	+	+	+	+	I
Kontrolle			2 J.		III	+	–	+	–	+	+	+	+	III
18	DSH	ml.	1,5 J.	eins.	III	+	+	+	+	+	+	–	+	II
Kontrolle			2 J.		II	+	–	–	–	+	+	+	–	III
19	DSH	wbl.	1,5 J	eins.	V	+	+	+	+	+	+	+	+	II
Kontrolle			6 J.		III	+	–	+	+	+	+	+	+	III
20	DSH	ml.	2 J.	eins.	III	+	+	+	+	+	+	–	+	I
Kontrolle			3,5 J.		III	+	–	–	–	–	+	+	–	I
21	DSH	ml.	2,5 J.	eins.	II	+	+	+	+	+	+	–	+	I
Kontrolle			3,5 J:		0	+	–	–	–	–	+	+	–	II

Patient Nr.	Rasse	Geschl.	Alter	eins./ beiders.	LAHMHEITS-GRAD	Abduktions-haltung	Schmerzen bei Palpation	Schmerzen bei Beugen und Strecken	Gelenkfüllung vermehrt	Krepitation	Beuge- und Streckhemmung	Verstärkung des knöcherne Umfangs	Atrophie der Schulter- und Oberarmmuskulatur	ARTHROSE
22	DSH	wbl.	2,5 J.	eins.	III	+	+	+	+	+	+	+	+	II
Kontrolle			6 J.		II	+	–	+	–	+	–	+	–	III
23	DSH	ml.	3 J.	eins.	III	+	+	+	+	+	+	–	–	I
Kontrolle			5 J.		0	+	–	–	–	–	+	–	–	II
24	DSH	wbl.	4 J.	eins.	III	+	+	+	+	+	+	–	+	I
Kontrolle			7 J.		I	+	–	–	–	–	+	+	–	II
25 (re)	DSH	ml.	5 J.	beiders.	IV	+	+	+	+	+	+	+	+	II
Kontrolle			6,5 J.		0	+	–	–	–	+	+	+	–	III
25 (li)					III	+	+	+	+	+	+	+	+	II
Kontrolle					0	+	–	–	–	+	+	+	–	III
26 (re)	DSH	ml.	6,5 J.	beiders.	III	+	+	+	+	+	+	+	–	III
Kontrolle			7,5 J.		0	+	–	–	–	–	+	+	–	III
26 (li)					III	+	+	+	+	+	+	–	+	II
Kontrolle					I	+	–	+	–	+	+	–	+	III
27	DSH	ml.	8 J.	eins.	IV	+	+	+	+	+	+	–	+	II
Kontrolle			9 J.		III	+	–	+	–	+	+	–	+	III

Tab. IX : Lahmheitsgrad der Patienten mit Proc. anconaeus isolatus vor der Exstirpation bzw. bei der Kontrolluntersuchung

Lahmheitsgrad (Gliedmaßen)	vor Op.	bei Kontr.
0	2 (5,7%)	15 (42,9%)
I	3 (8,6%)	8 (22,9%)
II	2 (5,7%)	6 (17,1%)
III	20 (57,2%)	6 (17,1%)
IV	6 (17,1%)	-
V	2 (5,7%)	-
Summe	35 (100%)	35 (100%)

Tab. X : Veränderung des Lahmheitsgrades bei den Patienten nach der Exstirpation des Proc. anconaeus isolatus, ermittelt bei der Kontrolluntersuchung

Lahmheitsgrad bei der Kontrolle	Lahmheitsgrad vor der Operation						
	0	I	II	III	IV	V	
0	1	1	2	9	2	-	15
I	1	2	-	5	-	-	8
II	-	-	-	2	3	1	6
III	-	-	-	4	1	1	6
IV	-	-	-	-	-	-	-
V	-	-	-	-	-	-	-
Summe	2	3	2	20	6	2	

Tab. XI : Klinische Befunde an den Ellbogengelenken vor Exstirpation des Proc. anconaeus isolatus bzw. bei Kontrolluntersuchung

Befunde an den Ellbogengelenken n = 35	vor Op.	bei Kontr.
Abduktionshaltung	32 (91,4%)	34 (97,1%)
Schmerzhaftigkeit bei Palpation	32 (91,4%)	---
Schmerzhaftigkeit bei passivem Beugen und Strecken	34 (97,1%)	4 (11,4%)
Vermehrte Füllung des Ellbogengelenks	33 (94,3%)	2 (5,7%)
Krepitation	34 (97,1%)	18 (51,4%)
Beuge- und Streckhemmung	32 (91,4%)	31 (88,6%)
Verstärkung des knöchernen Umfangs	9 (25,7%)	26 (74,3%)
Atrophie der Schulter- und Oberarmmuskulatur	26 (74,3%)	8 (22,9%)

[illegible]

[illegible]

[illegible]

[illegible]

[illegible]

[illegible]

[illegible]	[illegible]	[illegible]
[illegible]	[illegible]	[illegible]
[illegible]	[illegible]	[illegible]
[illegible]	[illegible]	[illegible]
[illegible]	[illegible]	[illegible]
[illegible]	[illegible]	[illegible]
[illegible]	[illegible]	[illegible]

In Tabelle XIII wird verdeutlicht, wie die Arthropathia deformans sich bei den Patienten mit Proc. anconaeus isolatus von der Erstuntersuchung zur Kontrolluntersuchung weiterentwickelte. Bei 30 (85,7%) von 35 operierten Ellbogengelenken war die Zunahme der arthrotischen Veränderungen um ein (24 Ellbogengelenke) oder zwei (6 Ellbogengelenke) Schweregrade festzustellen.
5 (14,3%) der Ellbogengelenke zeigten bei der Kontrolluntersuchung gleich weit fortgeschrittene Arthropathia deformans wie vor der Operation.

Tab. XIII : Fortschreiten der sekundären Arthropathia deformans bei Patienten nach Exstirpation des Proc. anconaeus isolatus
(0,I,II,III = Schweregrade der Arthropathia deformans;
n = 35 Ellbogengelenke)

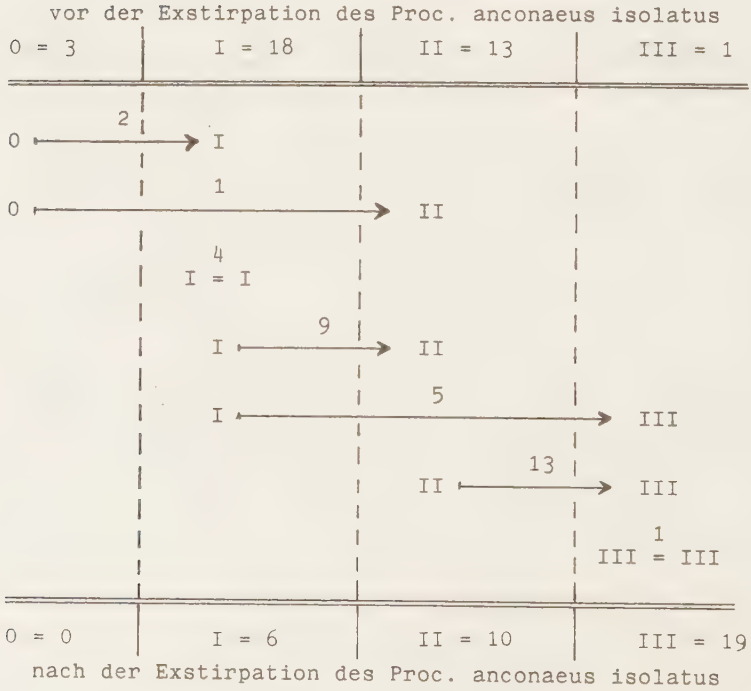

In Abb. 7 (s.S. 40) wird der Schweregrad der Arthropathia deformans der 35 Ellbogengelenke bei operativ versorgten Patienten verschiedener Altersgruppen in Relation zum Lahmheitsgrad bei der Erstuntersuchung dargestellt.
In Abb. 8 (s.S. 41) werden die arthrotischen Veränderungen an den Ellbogengelenken derselben Patienten bei der Kontrolluntersuchung gezeigt.
Neben der Zunahme der sekundären Arthropathia deformans fiel auf, daß kein Zusammenhang zwischen dem momentan manifesten Lahmheitsgrad und der Schwere der arthrotischen Veränderungen bestehen muß. Patienten im Stadium fortgeschrittener bzw. weit fortgeschrittener Arthropathia deformans gingen ebenso wie Patienten mit sehr weit fortgeschrittenen Veränderungen bei der Kontrolle nicht oder undeutlich bis deutlich geringgradig lahm. Mittel- oder hochgradige Lahmheit wurden bei der Spätuntersuchung nicht diagnostiziert.

Abb. 7 : Arthropathia deformans und Lahmheitsgrad
Ellbogengelenke operativ versorgter Patienten
verschiedener Altersgruppen (n = 35)
Erstuntersuchung (Patientengruppe wie Abb.8,
S. 41)

Arthropathia deformans
(1 Ellbogengelenk)

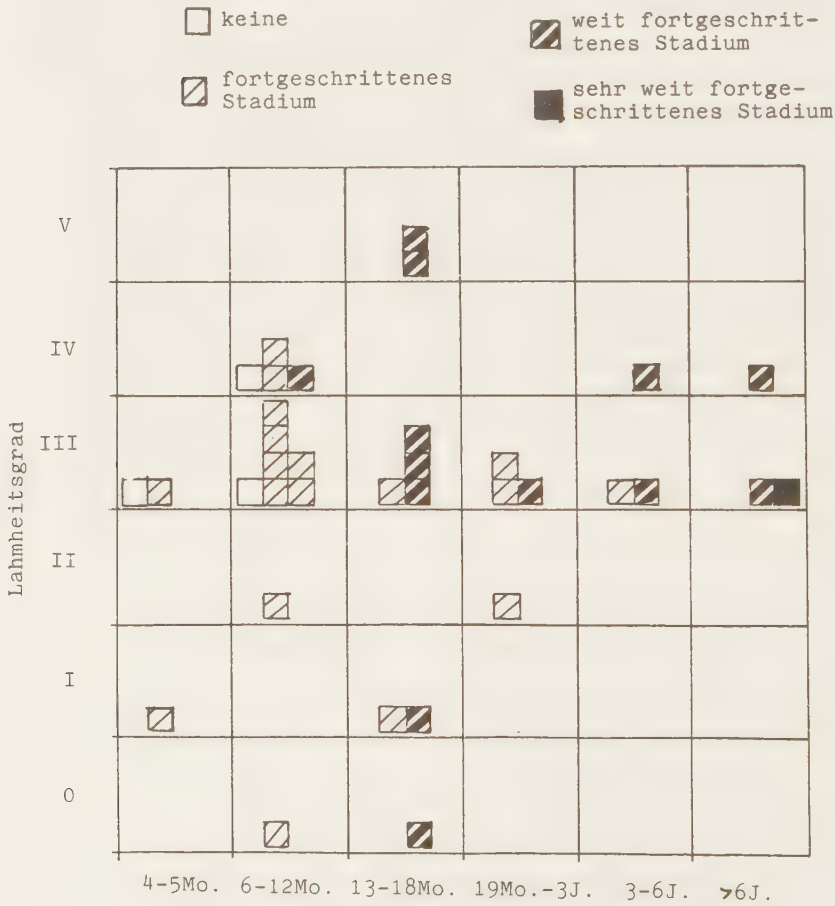

Abb. 8 : Arthropathia deformans und Lahmheitsgrad
Ellbogengelenke operativ versorgter Patienten
verschiedener Altersgruppen (n = 35)
Kontrolluntersuchung (Patientengruppe wie Abb. 7, S. 40)

Arthropathia deformans
(1 Ellbogengelenk)

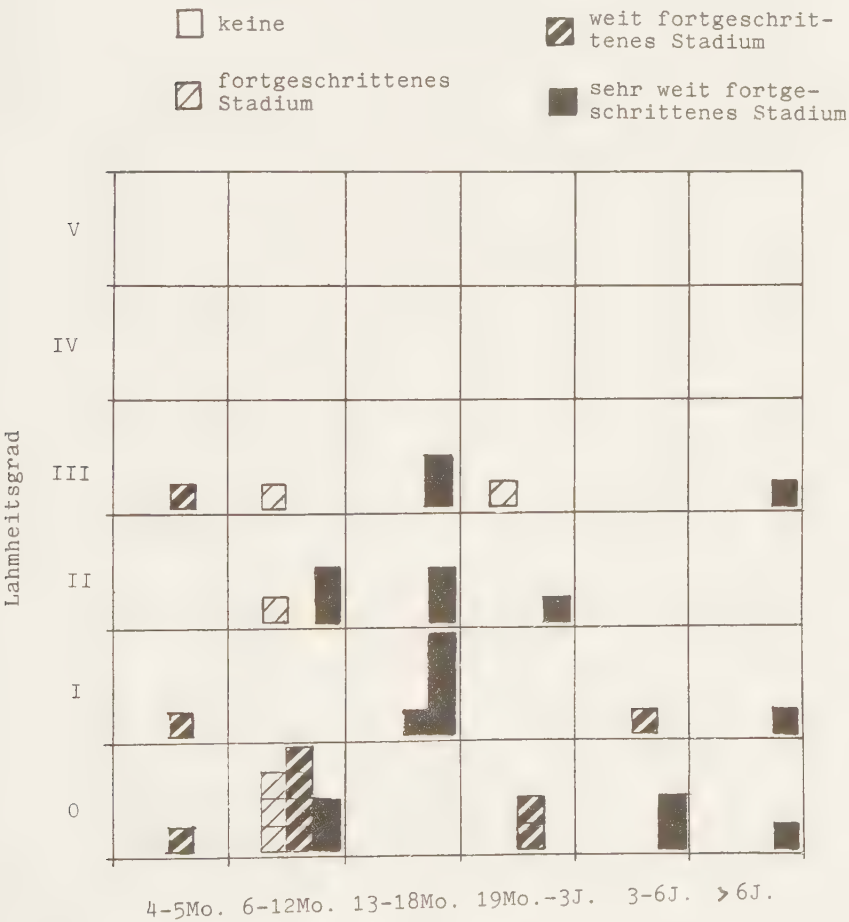

9.2. Ergebnisse bei den nicht operativ versorgten Patienten

Beurteilt wurden die Funktion der erkrankten Gliedmaße in Schritt und Trab (Lahmheitstufen gemäß Schema S. 17), die Gliedmaßenhaltung im Stand, der Palpationsbefund und die passive Beweglichkeit des Ellbogengelenkes. Die klinischen Befunde und der bei der Röntgenuntersuchung ermittelte Schweregrad der Arthropathia deformans bei der Erst- und Kontrolluntersuchung der fünf Patienten werden auf S. 45 gegenübergestellt.
Von den drei Patienten mit einseitiger Erkrankung ging bei der Erstuntersuchung ein Hund geringgradig und bei der Kontrolluntersuchung deutlich geringgradig lahm; ein Patient war bei der Erstuntersuchung mittelgradig, bei der Kontrolluntersuchung geringgradig lahm; der dritte Patient zeigte sowohl bei der Erst- als auch bei der Kontrolluntersuchung deutlich geringgradige Lahmheit.
Von den beiderseitig erkrankten Tieren zeigte eines bei der Erstuntersuchung rechts geringgradige und links keine Lahmheit. Bei der Kontrolluntersuchung wurde rechts geringgradige und links undeutlich geringgradige Lahmheit festgestellt. Der zweite beiderseitig erkrankte Hund wies bei Erstuntersuchung rechts deutlich geringgradige und links geringgradige Lahmheit auf. Bei der Kontrolluntersuchung wurde rechts keine, links eine undeutlich geringgradige Lahmheit diagnostiziert.
Zwei der einseitig erkrankten Tiere hatten bei der Erstuntersuchung weit fortgeschrittene, ein Patient sehr weit forgeschrittene Arthropathia deformans. Von den beiderseitig erkrankten Hunden wies ein Patient bei der Erstuntersuchung an beiden Ellbogengelenken fortgeschrittene arthrotische Veränderungen auf. Der Zweite zeigte

Patient Nr.	Rasse	Geschl.	Alter	eins./ beiders.	LAHMHEITS-GRAD	Abduktions-haltung	Schmerzen bei Palpation	Schmerzen bei Beugen und Strecken	Gelenkfüllung vermehrt	Krepitation	Beuge- und Streckhemmung	Verstärkung des knöcher-nen Umfangs	Atrophie der Schulter- und Oberarmmuskulatur	ARTHROSE
1 (re)	DSH	ml.	2 J.	beiders.	II	+	+	+	+	+	+	–	+	I
Kontrolle			4 J.		II	+	+	+	–	+	+/	+	+	II
1 (li)					0	+	–	–	–	+	+	–	–	I
Kontrolle					I	+	–	+	+	+	+	+	–	II
2	DSH	ml.	6 J.	eins.	II	+	+	+	+	+	+	+	+	II
Kontrolle			7,5 J.		III	+	–	+	+	+	+	+	+	III
3 (re)	DSH	ml.	6,5 J.	beiders.	III	+	+	+	+	+	+	+	–	III
Kontrolle			7,5 J.		0	+	–	+	+	+	+	+	–	III
3 (li)					II	+	+	+	+	+	+	+	–	II
Kontrolle					I	+	–	+	–	+	+	+	+	III
4	DSH	ml.	7 J.	eins.	IV	+	+	+	+	+	+	+	+	II
Kontrolle			9 J.		II	+	–	–	+	+	+	+	+	III
5	DSH	ml.	8 J.	eins.	III	+	+	+	+	+	+	+	+	III
Kontrolle			12 J.		III	+	+	+	+	+	+	+	+	III

rechts sehr weit fortgeschrittene und links weit fortgeschrittene Arthropathia deformans an den Ellbogengelenken. Bei der röntgenologischen Kontrolluntersuchung waren die arthrotischen Osteophytenbildungen bei den drei einseitig betroffenen Patienten und an beiden Ellbogengelenken eines beiderseitig erkrankten Tieres sehr weit fortgeschritten. Bei dem zweiten beiderseitig erkrankten Hund waren an beiden Ellbogengelenken weit fortgeschrittene arthrotische Veränderungen feststellbar.

In Abb. 9 (s.S. 45) wurden Arthropathia deformans und Lahmheitsgrad bei fünf Patienten mit 7 nicht operativ versorgten Ellbogengelenken gegenübergestellt. Die Hunde befanden sich bei der Erstuntersuchung im Alter zwischen zwei und 8 Jahren. Sie wiesen an allen erkrankten Ellbogengelenken arthrotische Osteophytenbildungen auf. Die Kontrolluntersuchung machte die Zunahme der arthrotischen Veränderungen deutlich, während die momentan manifeste Lahmheit undeutlich bis deutlich geringgradig war. Ein Patient mit sehr weit fortgeschrittener Arthropathia deformans zeigte keine Lahmheit.

Abb. 9 : Arthropathia deformans und Lahmheitsgrad
Ellbogengelenke nicht operativ versorgter
Patienten verschiedener Altersgruppen (n = 7)
Erstuntersuchung und Kontrolluntersuchung

Arthropathia deformans
(1 Ellbogengelenk)

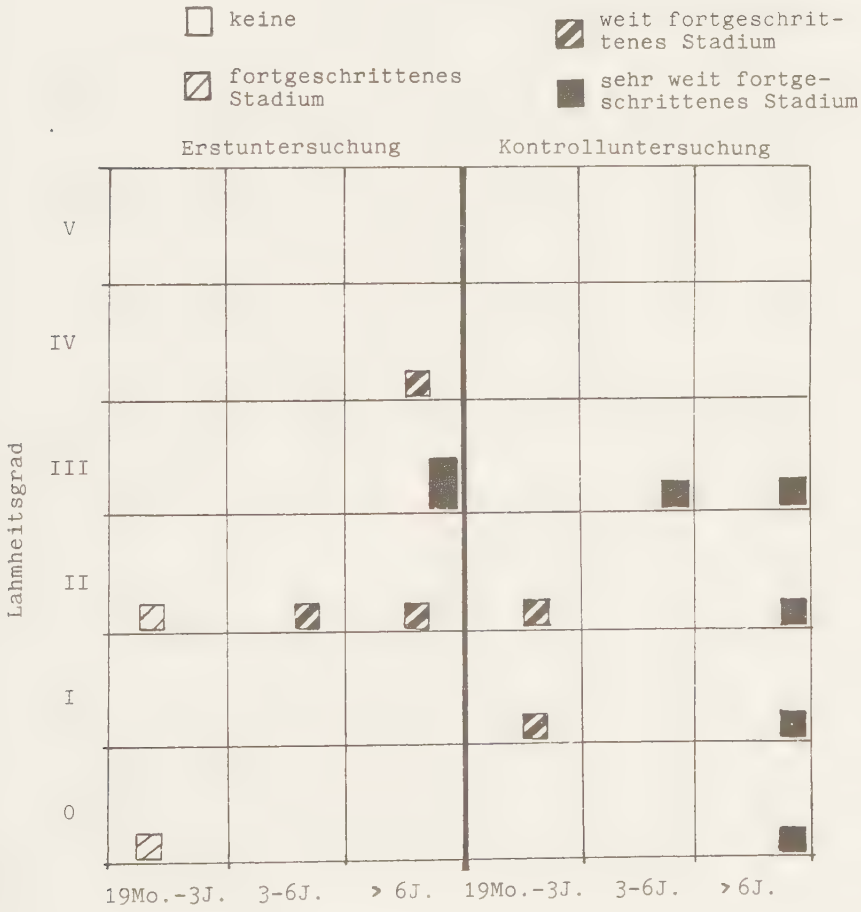

D. DISKUSSION

Der Proc. anconaeus isolatus wurde in den Jahren 1975 - 1983 bei 83 Hunden an 105 Ellbogengelenken diagnostiziert.
Nach Literaturangaben entsteht die Erkrankung, wenn der in der 11. bis 14. Lebenswoche angelegte Apophysenkern sich nicht zwischen der 16. und 20. Lebenswoche mit der Ulna vereinigt. 34 (41%) Patienten wurden im ersten Lebensjahr vorgestellt: 9 (10,8%) waren vier bis fünf, 25 (30,2%) sechs bis 12 Monate alt. Hervorzuheben ist, daß 49 (59%) Patienten im Alter von über einem Jahr zur Erstuntersuchung gebracht wurden. Die Gründe hierfür mögen einerseits Unachtsamkeit der Patientenbesitzer oder andererseits ungenügende Aufklärung durch behandelnde Tierärzte sein. Der Proc. anconaeus isolatus wurde nur bei Hunden großwüchsiger Rassen festgestellt.
Das Krankheitsbild wurde in Übereinstimmung mit POBISCH et al. (1972) und GRØNDALEN (1980) am häufigsten bei Deutschen Schäferhunden (80,7%) diagnostiziert. Die Rasseprädisposition läßt genetische Faktoren für die Ätiologie vermuten. Diese Hypothese stellten schon CAWLEY und ARCHIBALD (1959) auf. Sie wurde 1968 von CORLEY et al. durch Kreuzungsversuche in einer kleinen Schäferhund-Population untermauert.
65 Rüden und 18 Hündinnen befanden sich unter den mit Proc. anconaeus isolatus vorgestellten Patienten. Dies entspricht dem Verhältnis von 3,6:1. Im Patientengut der Chirurgischen Universitätstierklinik München bestand in den Jahren 1975-1983 bei 5000 ausgezählten Hunden ein durchschnittliches Geschlechtsverhältnis von 1,7:1 männlichen zu weiblichen Tieren. Setzt man ein ausgewogenes Geschlechtsverhältnis von 1:1 voraus, betrug die Geschlechtsverteilung der männlichen zu den weiblichen Pa-

tienten mit Proc. anconaeus isolatus 2,1:1.
MILTON (1983) führt das häufigere Erkranken männlicher Tiere auf hormonelle und fütterungsbedingte Imbalanzen zurück.
Neben hereditären Einflüssen erwägen OLSSON (1975, 1976, 1980, 1981), HOHN (1975, 1982), GRØNDALEN (1980) und WEIS (1983) die übermäßige Kalzium- sowie Eiweiß-Fütterung und die starke Gewichtsentwicklung, speziell der männlichen Tiere, in der Wachstumsphase als ätiologische Faktoren.
OLSSON (1975, 1976, 1980, 1981) und WEIS (1983) interpretieren den Proc. anconaeus isolatus als Ausdruck einer Störung der enchondralen Ossifikation.
Der isolierte Proc. anconaeus trat bei 61 (73,5%) Patienten einseitig und bei 22 (26,5%) beiderseitig auf.
Die Patienten wurden mit intermittierender Stützbeinlahmheit vorgestellt. Abduktionshaltung der Gliedmaße, vermehrte Füllung des Ellbogengelenks, Schmerzhaftigkeit bei der Palpation und bei passivem Beugen und Überstrecken, Beuge- und Streckhemmung sowie Krepitation im Ellbogengelenk waren feststellbar.
Zur Diagnosestellung war die Röntgenuntersuchung bei kranio-kaudalem und medio-lateralem Strahlengang entscheidend. Beim jungen Hund wurde das Ellbogengelenk für die Röntgenaufnahme bei medio-lateralem Strahlengang gebeugt, damit die noch offene distale Humerusepiphysenfuge sich nicht auf den Ansatzbereich des Proc. anconaeus an der Ulna projizierte.
Nach Ausbildung des Proc. anconaeus isolatus sind frühzeitig Veränderungen im Sinne einer sekundären Arthropathia deformans röntgenologisch nachweisbar. Osteophyten bilden sich an den Ansatzstellen der Gelenkkapsel an Humerus, Radius und Ulna. Bei der Erstuntersuchung be-

stand bei 34 (33,7%) der erkrankten Ellbogengelenke eine fortgeschrittene, bei 50 (49,5%) eine weit fortgeschrittene und bei 10 (9,9%) eine sehr weit fortgeschrittene Arthropathia deformans. 7 (6,9%) Ellbogengelenke wiesen keine röntgenologisch nachweisbaren arthrotischen Veränderungen auf. Die Aufnahmen von vier Ellbogengelenken konnten nicht ausgewertet werden.

Zur Therapie wurde in der Chirurgischen Universitätstierklinik München bei 46 (55,4%) Patienten die Exstirpation des Proc. anconaeus isolatus aus 56 (53,3%) der erkrankten Ellbogengelenke, wie in der Literatur empfohlen, vorgenommen.
Zwei Operationsmethoden wurden angewendet:

I. Die Exstirpation des Proc. anconaeus isolatus mit Zugang von lateral und Durchtrennung des M. anconaeus wurde bei 52 der operativ versorgten Ellbogengelenke durchgeführt. Als Komplikation trat bei 9 Ellbogengelenken ein Serom auf.
II. Die Exstirpation des Proc. anconaeus isolatus mit Zugang von lateral und Ablösen des M. anconaeus von seinem Ursprung an der Crista epicondyli lateralis humeri wurde an vier Ellbogengelenken vorgenommen. An drei Ellbogengelenken trat ein Serom auf. Die Serombildung dürfte bei beiden Verfahren allein auf der Operationstechnik beruhen.

Bei beiderseitiger Erkrankung wurden die Ellbogengelenke mit einer Ausnahme im Abstand von 7 bis 21 Tagen operiert. Die bei einem Hund erfolgte Operation beider Ellbogengelenke in einer Sitzung erscheint nicht zweckmäßig, sofern man aus einem Fall überhaupt Schlüsse ziehen darf. Nach dem Eingriff traten Komplikationen in Form von schmerzhafter Schwellung der Ellbogengelenke und mittelgradiger Lahmheit auf, so daß der Besitzer das Tier

sechs Wochen später einschläfern ließ.
Von 46 operativ versorgten Patienten waren zum Zeitpunkt der Spätuntersuchung vier nicht mehr erreichbar und 15 tot. 27 Patienten mit 35 erkrankten Ellbogengelenken wurden sechs Monate bis sechs Jahre (Ø 24,7 Monate) nach der Operation kontrolliert.
Das Ziel der durchgeführten Exstirpation des Proc. anconaeus isolatus besteht darin, die Irritation im Ellbogengelenk zu beseitigen und der Entwicklung bzw. dem Fortschreiten der sekundären Arthropathia deformans vorzubeugen.

Die Spätuntersuchung hatte folgendes klinische Ergebnis:
An 15 (42,9%) Extremitäten wurde keine Lahmheit festgestellt. 8 (22,9%) Extremitäten wiesen undeutlich geringgradige, sechs (17,1%) geringgradige Lahmheit und sechs (17,1%) Extremitäten wiesen deutlich geringgradige Lahmheit auf.
Im Vergleich dazu ergab die Erstuntersuchung bei denselben Patienten: Zwei (5,7%) Gliedmaßen waren lahmheitsfrei, während drei (8,6%) Extremitäten undeutlich geringgradige Lahmheit, zwei (5,7%) geringgradige und 20 (57,1%) deutlich geringgradige Lahmheit zeigten.
Was die Lahmheit der operativ versorgten Patienten anbelangt, ist das Ergebnis der Kontrolluntersuchung im Vergleich zur Erstuntersuchung besser. Lahmheitsfrei waren 15 (42,9%) der 35 Extremitäten. Nach Angaben der Besitzer trat aber bei allen Patienten sporadisch, vor allem nach starker Belastung, aber auch in Abhängigkeit von feuchter und kalter Witterung, Lahmheit auf.

Die röntgenologische Spätuntersuchung brachte folgendes Ergebnis:
An 6 (17,1%) Ellbogengelenken wurde ein fortgeschrittenes Stadium der Arthropathia deformans, an 10 (28,6%) Ellbo-

gengelenken ein weit fortgeschrittenes Stadium und an 19 (54,3%) Gelenken wurde ein sehr weit fortgeschrittenes Stadium der Arthropathia deformans diagnostiziert. Im Vergleich dazu waren bei der Erstuntersuchung an drei (8,6%) Ellbogengelenken keine röntgenologisch nachweisbaren arthrotischen Veränderungen festgestellt worden. 18 (51,4%) Ellbogengelenke wiesen fortgeschrittene, 13 (37,1%) Ellbogengelenke weit fortgeschrittene und ein (2,9%) Ellbogengelenk wies sehr weit fortgeschrittene Arthropathia deformans auf.
Was die sekundäre Arthropathia deformans anlangt, ist das Ergebnis im Vergleich zur Erstuntersuchung schlechter. 19 (54,3%) der Ellbogengelenke zeigen sehr weit fortgeschrittene arthrotische Veränderungen. Die Arthrose verstärkte sich in 24 Ellbogengelenken um ein und in sechs Gelenken um zwei Schweregrade, weil das Fehlen des des Proc. anconaeus eine Rotationsinstabilität im Ellbogengelenk hervorruft.
Als Vergleich zu den Ergebnissen nach der Operation wurden fünf Patienten, die an 7 erkrankten Ellbogengelenken nicht operiert worden waren, nachuntersucht. 32 weitere, konservativ behandelte Patienten waren zum Zeitpunkt der Spätuntersuchung tot.
Die Patienten zeigten meist undeutlich bis deutlich geringgradige Lahmheit; in einem Fall wurde bei der Erstuntersuchung mittelgradige Lahmheit festgestellt, während bei der Kontrolluntersuchung in einem anderen Fall keine Lahmheit nachweisbar war. Alle Ellbogengelenke zeigten bei der Erstuntersuchung arthrotische Veränderungen: Zwei davon waren fortgeschritten, drei weit fortgeschritten und zwei sehr weit fortgeschritten. Bei der Kontrolluntersuchung wurde in zwei Ellbogengelenken weit fortgeschrittene und in fünf Gelenken sehr weit fortgeschrit-

tene Arthropathia deformans diagnostiziert. In fünf Fällen war eine Zunahme der arthrotischen Veränderungen zu verzeichnen.
Hinsichtlich der sekundären Arthropathia deformans sind die Ergebnisse mit oder ohne Exstirpation des Proc. anconaeus isolatus nicht befriedigend. Im Einzelfall kann, was die Lahmheit anlangt, das klinische Ergebnis nach der Exstirpation besser ausfallen als ohne operative Intervention. Dies mag damit zusammenhängen, daß die Irritation im Ellbogengelenk durch die Entfernung des losen Knochenstücks vermindert wird. Die Instabilität bleibt hingegen erhalten. Da das Ziel, die Entwicklung bzw. das Fortschreiten der sekundären Arthropathia deformans zu verhindern, mit der Exstirpation des Proc. anconaeus isolatus nicht erreicht wird, ist es fraglich, ob diese Operationsmethode zweckmäßig ist. Auf diese Problematik machten schon HERRON (1970), PUNZET (1973) und PRITCHARD (1976) aufmerksam.
HERRON (1970) drehte zur Fixation des Proc. anconaeus isolatus eine Zugschraube von der Spitze des knöchernen Fortsatzes in die Ulna ein. Er erzielte bei drei Hunden mit dieser Operationstechnik sechs bis 8 Wochen p.op. eine knöcherne Verbindung. PUNZET (1973) und PRITCHARD (1976) fixieren den isolierten Proc. anconaeus mit einer von kaudal durch die Ulna eingedrehten Zugschraube. Diese Technik verringert die von HERRON (1970) beschriebene Gefahr der Schraubenlockerung und des Abscherens des knöchernen Fragments.
PUNZET (1973) verwendete diese Operationsmethode bei 7 Hunden an 9 Ellbogengelenken. Sechs bis 8 Wochen p. op. stellte er in vier Ellbogengelenken den Beginn einer knöchernen Verbindung röntgenologisch fest. Bei zwei Gelenken wies er fünf Monate nach dem Eingriff eine vollständige knöcherne Verbindung nach. In drei Fällen bra-

chen oder lockerten sich die Zugschrauben.
Spätuntersuchungen über die Ergebnisse der Operationsmethode liegen noch nicht vor. Der Erfolg dieser Operationstechnik sollte vor allem bei jungen Hunden im frühen Stadium der Erkrankung, bevor röntgenologisch nachweisbare arthrotische Veränderungen entstanden sind, überprüft werden.
Besonders bei Hunderassen wie dem Deutschen Schäferhund, bei dem eine genetische Prädisposition offensichtlich ist, muß der Erbgang geklärt werden. Zuchthygienische Maßnahmen ähnlichen denen bei der Hüftgelenksdysplasie könnten eine wirksame Prophylaxe bedeuten.

E. ZUSAMMENFASSUNG

1. Entstehung, Häufigkeit, Rasse-, Geschlechts- und Altersverteilung sowie Diagnose und Therapie des Proc. anconaeus isolatus beim Hund werden anhand der Literatur erörtert.

2. In der Chirurgischen Universitätstierklinik München wurden in den Jahren 1975-1983 83 Patienten mit 105 erkrankten Ellbogengelenken vorgestellt. 41% der Hunde befanden sich im ersten Lebensjahr. 100% der Patienten waren Hunde großwüchsiger Rassen mit einem Körpergewicht des Erwachsenen über 22 kg. 80,7% waren Deutsche Schäferhunde. Das Geschlechtsverhältnis männlicher zu weiblichen Tieren betrug 3,6:1.

3. 46 (55,4%) Patienten wurden an 56 (53,3%) Ellbogengelenken operiert. Die Operationsmethode bestand in der Exstirpation des Proc. anconaeus isolatus. 27 Hunde mit 35 operativ versorgten Ellbogengelenken wurden nachuntersucht. 42,9% der Extremitäten wiesen keine, 57,1% undeutlich bis deutlich geringgradige Lahmheit auf. Bei 30 (85,7%) Ellbogengelenken hatte sich die sekundäre Arthropathia deformans verstärkt. Die röntgenologische Kontrolluntersuchung ergab bei 17,1% der Gelenke fortgeschrittene, bei 28,6% weit fortgeschrittene und bei 54,3% sehr weit fortgeschrittene arthrotische Veränderungen.

4. Fünf konservativ behandelte Hunde mit 7 erkrankten Ellbogengelenken wiesen bei der Kontrolluntersuchung an einer Extremität keine Lahmheit, an sechs Extremitäten undeutlich bis deutlich geringgradige Lahmheit auf. Die Röntgenuntersuchung machte an zwei Ellbogengelenken weit fortgeschrittene und an fünf Ellbogengelenken sehr weit fortgeschtittene arthrotische Veränderungen sichtbar.

F. SUMMARY

Ununited Anconeal Process: Treatment and Results

1. From the literature review, the frequency of the disease, distribution of breeds, sex and age as well as diagnosis and therapy of the ununited anconeal process in the dog are discussed.
2. Between 1975 and 1983 83 dogs with 105 involved elbows were presented to the Surgical Department of the Veterinary Clinic of the University of Munich. Forty-one percent of the dogs were under one year old. All cases were large-sized breeds, predominantly German Shepherds (80,7%). The male : female ratio was 3,6:1.
3. Fiftysix (53,3%) elbows in 46 dogs (55,4%) were treated surgically with excision of the ununited anconeal process. Twentyseven dogs with 35 operated elbows could be reevaluated in this follow-up study. There was no lameness in 42,9% of the forelimbs, while 57,1% exhibited slight to moderate lameness. Increased osteoarthrotic changes were seen in 30 elbows (85,1%). Radiographic examination revealed a slight osteoarthrosis in 17,1% of the elbows, moderate in 28,6% and severe in 54,3% of the elbow joints.
4. Five dogs with 7 elbows treated conservatively were reevaluated in this follow-up study. One forelimb showed no sign of lameness, while six exhibited slight moderate lameness. Radiographic examination revealed moderate osteoarthrosis in two elbows and severe changes in five.

G. LITERATURVERZEICHNIS

1. BRADNEY, I.W. (1967):
Non-union of the anconeal process in the dog.
Aust. Vet. J. 43, 215-216

2. CAMPBELL, J.R. (1969):
Nonfracture Injuries to the Canine Elbow.
J. Am. Vet. Med. Assoc. 155, 735-744

3. CARLSON, W.D.; SEVERIN, G.A. (1961):
Elbow Dysplasia in the Dog. A preliminary report.
J. Am. Vet. Med. Assoc. 134, 91-94

4. CARRIG, C.B. (1983):
Growth Abnormalities of Canine Radius and Ulna.
Vet. Clin. North Am. 13, 91-115

5. CAWLEY, A.J.; ARCHIBALD, J. (1959):
Ununited Anconal Process of the Dog.
J. Am. Vet. Med. Assoc. 134, 454-458

6. CHALMAN, J.A.; SLOCHUM, B. (1983):
The Caudolateral Approach to the Canine Elbow Joint.
J. Am. Anim. Hosp. Assoc. 19, 637-641

7. CORLEY, E.A.; SUTHERLAND, T.M.; CARLSON, W.D. (1968):
Genetic Aspects of Canine Elbow Dysplasia.
J. Am. Vet. Med. Assoc. 153, 543-547

8. DÄMMRICH, K.; BRASS, W.; SCHEBITZ, H. (1975):
Isolierter Processus anconaeus.
in SCHEBITZ, H.; BRASS, W.:
Allgemeine Chirurgie.
Paul Parey Verlag, Berlin und Hamburg

9. DÄMMRICH, K. (1979):
Wachstumsstörungen des Skeletts bei großwüchsigen Hunderassen.
Effem - Forschung für Kleintiernahrung : Report, Hamburg 9, 1-7

10. DIETZ, O.; NAGEL, E.; LI, E. (1972):
Zur Klinik der Ellbogengelenksdysplasie (isolierter Processus anconaeus) des Hundes.
Monatshefte der Veterinärmedizin 27, 734-738

11. FOX, S.M.; BLOOMBERG, M.S.; BRIGHT, R.M. (1983):
Developmental Anomalies of the Canine Elbow.
J. Am. Anim. Hosp. Assoc. 19, 605-615

12. GRØNDALEN, J. (1980):
Arthrosis with Special Reference to the Elbow Joint of Young Rapidly Growing Dogs. IV.
Nord. Vet.-Med. 32, 212-218

13. GRÜLL, F.; HENSCHEL, E. (1973):
Distractio cubiti beim Bassethound.
Kleintierpraxis 18, 217-223

14. HARE, W.C.D. (1962):
Congenital Detachment of the Anconeal Process in the Dog.
Vet. Rec. 74, 545-546

15. HENSCHEL, E.; GRÜLL, F. (1975):
Zur Therapie der Distractio cubiti beim Bassethound.
Kleintierpraxis 20, 267-271

16. HERRON, M.R. (1970):
Ununited anconeal process - A new approach to surgical repair.
Mod. Vet. Pract. 51 (6), 30-34

17. HOHN, R.B. (1975):
Ununited Anconeal Process.
Proc. Am. Anim. Hosp. Assoc. pp. 438-439

18. HOHN, R.B. (1975):
Ununited Anconeal Process. Selected Orthopedic Problems in the Growing Dog.
Ed. Am. Anim. Hosp. Assoc. pp. 12-19

19. HOHN, R.B. (1982):
Ununited Anconeal Process.
Proc. Am. Anim. Hosp. Assoc. p. 292

20. LJUGGREN, G.; CAWLEY A.J.; ARCHIBALD, J. (1966):
The Elbow Dysplasias in the Dogs.
J. Am. Vet. Med. Assoc. 148, 887-891

21. LOEFFLER, K. (1963):
Der isolierte Processus anconaeus beim Deutschen Schäferhund.
Dtsch. Tierärztl. Wschr. 70, 317-321

22. LOEFFLER, K. (1964):
Gelenkanomalien als Problem in der Hundezucht.
Dtsch. Tierärztl. Wschr. 71, 291-297

23. MANSON, T.A.; LAVELLE, R.B.; SKIPPER, S.C.; WRIGLEY, W.R. (1980):
Osteochondrosis of the elbow joint in young dogs.
J. Small Anim. Pract. 21, 641-656

24. McCURNIN, D.M. (1976):
Surgery of The Canine Elbow Joint.
VM/SAC 71, 909-914

25. MILTON, J.L. (1983):
Osteochondritis Dissecans in the Dog.
Vet. Clin. North Am. 13, 117-134

26. NIEMAND, H.G. (1980):
Praktikum der Hundeklinik.
Paul Parey Verlag, 4. Aufl., Berlin und Hamburg

27. OLSSON, S.E. (1975):
Lameness in the Dog.
Proc. Am. Anim. Hosp. Assoc. pp. 363-370

28. OLSSON, S.E. (1976):
Osteochondrosis a Growing Problem to Dog Breeders.
Progress, General Foods Corp. pp. 1-11

29. OLSSON, S.E. (1980):
Osteochondrosis in the Dog.
in KIRK, R.K.:
Current Veterinary Therapy VII.
W.B. Saunders Company, Philadelphia

30. OLSSON, S.E. (1981):
Pathcphysiology, Morphology and Clinical Signs
of Osteochondrosis (Chondrosis) in the Dog.
in BOJRAB, M.:
Pathophysiology in Small Animal Surgery
Lea & Febiger, Philadelphia

31. POBISCH, R.; GERES, V.; ARBESSER, E. (1972):
Ellbogengelenksdysplasie beim Hund.
Wiener Tierärztliche Monatsschrift 59, 297-307

32. PRIEUR, W.D. (1962):
Eingriffe am Gelenk in der Praxis.
Dtsch. Tierärztl. Wschr. 69, 102-105

33. PRITCHARD, D.L. (1976):
Anconeal Process Pseudarthrosis : Treated by Lag Screw Fixation.
Canine Practice, Orthopedics pp. 18-23

34. PUNZET, G. (1973):
Ellbogengelenksdysplasie mit isoliertem Processus anconaeus eine neue Möglichkeit der chirurgischen Behandlung.
Kleintierpraxis 18, 121-132

35. SCHROEDER, M. (1978):
Beitrag zur Skelettentwicklung des Skelettes der Vordergliedmaße beim Deutschen Schäferhund.
Vet. Med. Diss., München

36. SINIBALDI, K.R.; ARNOCZKY, S.P. (1975):
Surgical Removal of the Ununited Anconeal Process in the Dog.
J. Am. Anim. Hosp. Assoc. 11, 192-198

37. SNAVELY, D.A.; HOHN, R.B. (1979):
A Modified Lateral Surgical Approach to the Elbow of the Dog.
J. Am. Vet. Med. Assoc. 169, 826-827

38. STIERN, R.A. (1956):
Ectopic Sesamoid Bone at the Elbow (Patella cubiti) of the Dog.
J. Am. Vet. Med. Assoc. 128, 498-501

39. VAN SICKLE, D.C. (1965):
A Comparative Study of the Postnatal Elbow Development.
J. Am. Vet. Med. Assoc. 147, 1650-1651

40. VAUGHAN, L.C. (1962):
Congenital Detachment of the Processus Anconeus in the Dog.
Vet. Rec. 74, 309-311

41. WEIS, M. (1983):
Knochenwachstumsuntersuchungen mittels fluoreszenzmikroskopischer, mikroradiographischer und phasenkontrastmikroskopischer Techniken am Ellbogengelenk sowie distal an Radius und Ulna beim jungen Hund.
Vet. Med. Diss., zürich

42. WENZEL, U. (1975):
Zur Klinik und Exstirpation des isolierten Processus anconaeus bei der Ellbogengelenksdysplasie des Hundes.
Kleintierpraxis 20, 55-63

DANKSAGUNG

Mein besonderer Dank gilt Herrn Prof. Dr. Dr. h.c. H. Schebitz (+) für die Überlassung des Themas und seine jederzeit gewährte, bereitwillige Unterstützung bei der Durchführung der Arbeit. Außerdem möchte ich Frau Prof. Dr. U. Matis meinen speziellen Dank für ihre Betreuung bei der Fertigstellung der Dissertation nach dem Tod von Prof. Schebitz aussprechen.

Herrn Dr. L. Brunnberg möchte ich besonders herzlich für Anleitung und wertvolle Hilfe danken.

An Herrn Akad. Dir. Dr. W. Zedler und an Herrn Dr. R. Köstlin geht mein Dank für wichtige Hinweise zu speziellen Fragen meiner Arbeit.

Allen Mitarbeitern der Chirurgischen Universitätstierklinik München, besonders den Assistenten, dem technischen Personal und den Tierpflegern der Röntgenabteilung, die mich geduldig und freundlich bei der Anfertigung der Röntgenaufnahmen unterstützten, möchte ich an dieser Stelle Dank sagen.

LEBENSLAUF

Geburtstag	:	20. Oktober 1958
Geburtsort	:	München
Eltern	:	Prof.Dr. Albert Wucher und Renate Wucher, geb. Lang
Ehemann	:	Dr.med.vet. Ralph Parrisius
Schulausbildung	:	1965-1966 Volksschule Deisenhofen bei München 1966-1969 Volksschule der Deutschen Schule Rom, Italien 1969-1978 Gymnasium der Deutschen Schule Rom, Italien 1978 Abschluß mit Abitur
Studium	:	WS 78/79 Studienbeginn an der Tierärztlichen Fakultät der Ludwig-Maximilians-Universität München 19.10.1983 Tierärztliches Staatsexamen 13.12.1983 Approbation